


DR. CHRIS KESLING AND MR. IAIN HAWTHORNE, CHAIRMAN 1993 BRITISH ORTHODONTIC CONFERENCE, DURING TIP-EDGE LECTURE IN GLASGOW (SEE PAGE 4).



# TIP-EDGE TODAY™

Published Quarterly by TP Orthodontics • USA



DRS. THOMAS ROCKE AND RICHARD PARKHOUSE IN ADELAIDE, SOUTH AUSTRALIA DURING RECENT TIP-EDGE COURSE.

## WINTER 1993-94 EDGELINES

### LEVELING WITH TIP-EDGE:

レベリングと犬歯のリトラクションの簡単な方法がTip-Edgeに組み込まれています(1ページ)。



### ENGAGING ROTATED MOLARS:

特別なスリング・タイを使用すると、バイトオープニングに影響を及ぼさないで大白歯捻転を改善することができます(3ページ)。



### Rx III PRESCRIPTION:

III級向けの上顎中切歯及び側切歯用ブラケットをオーダーするだけです(3ページ)。



### TIP-EDGE GRAPHIC

ブラケットの売上げは普及率を反映します。

1987年以来Tip-Edgeブラケットの販売高は毎年33%ずつ増大しています。



1987  
90,500  
Brackets Sold

1993  
500,000  
Brackets Sold\*

\*Based on projection of sales for first ten months of 1993.

# Incorporating Tip-Edge® Brackets To Facilitate Leveling And Aligning With Conventional Preadjusted Appliances: PART I

Howard A. Fine, D.M.D., M.M.Sc, Diplomate, American Board of Orthodontics; Assistant Director, Orthodontic Postgraduate Program; Einstein College of Medicine/Montefiore Medical Center, Bronx, NY

近代矯正学の中でおそらく最も一般的に使用されているのは、プレアジャスト(調整)された、いわゆる“ストレートワイヤー”のエッジワイズ装置でしょう。これは、既にブラケットに



組み込まれたイン・アウトやトルク、傾斜がワイヤーベンディングの作業を大幅に減少させてくれるからです。しかしながら、プレアジャストされた装置の使用が増えるにつれて、多くの臨床家達は、エッジワイズの治療に対するこの“イージー”アプローチに組み込まれた要素から生まれる副作用に気付き始めました。

既にプレアジャストされたイン・アウトは、主に歯の大きさや形態の不規則性に主に絡んだ少ない副作用で済みます。トルク調整は、隠された骨格性不調和を伴う症例で必要となるトルクの量では本来不十分であるという問題があります。勿論、トルクの問題は角のワイヤーが装着されるまで出てきません。

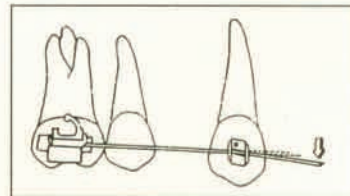
### Slot Tip Preadjustment Spells "T I L T"

しかしながら、傾斜のプレアジャストメントは、他の二つのプレアジャストメントのいずれかよりも難しさを招きます。問題は、アーチワイヤーのサイ

ズに関係なく最初に装着したアーチワイヤーによる傾斜角度の状況から生まれます。この点において重要な歯は犬歯です。McLaughlinとBennetは、“レベリングと排列はスタンダードエッジワイズの装置よりも既にアジャストされたシステムで行うほうがより難しい。矢状平面におけるアンカレッジコントロールを行う際に、上顎の犬歯の位置を評価することが鍵である。”と述べています。

犬歯の歯冠が整直されたり、遠心に傾斜させられると、ストレートワイヤーシステムのワイヤー装着によって幾つかの副作用が起きます。最初の隣接歯への副作用は後方白歯の圧下と前歯への延出で、結果として咬合を深くさせてしまいます(1)。

もし、オーバーバイトがはじめに深い場合、又はバイトを集中的に挙げる努力をした場合には、結果として前歯の関係を悪化させることは明

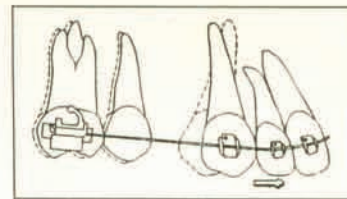


(1) 上顎犬歯の初期のワイヤー装着は、オーバーバイトを深くして、切歯への延出作用となります。

らかに望ましくはありません。次に、初期のアーチワイヤーを全部装着すると犬歯をアップライティングさせ、切歯をフレアリングさせることに

なるでしょう(2)。

もしワイヤーをシンチバックすると、白歯に近心へ向かう力が生まれて、固定源が損失することになるかもしれません。もしワイヤーがシンチバックされないと、スペースが生まれることがあります。



(2) 初期のアーチワイヤーを犬歯に装着すると、近心への歯冠傾斜と切歯のフレアリングを引き起こします。アーチワイヤーを締めると白歯への近心力を生みます。一方、アーチワイヤーを締めないと後方にスペースを開けることになります。

明らかに、スタンダードのエッジワイズ装置を使用すると同様の副作用がおきますが、ストレートワイヤーの装置を使用するとこの副作用が一段と大きくなります。より多くの傾斜がストレートワイヤーブラケットに組み込まれていれば組み込まれている程、偶発的な咬合閉鎖が著しくなります。初期の治療で角のワイヤーを使用している先生方にとっては、副作用の組み合わせが起きることになります。この場合では、傾斜とトルクが作用するので、切歯のフレアリング及び偶発的な咬合閉鎖が同時に起きます。

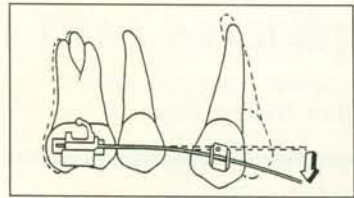
# Incorporating Tip-Edge

Cont. from Pg. 1

偶発的咬合閉鎖と関連して、犬歯の索引も又問題を起こします。もし、厳密な歯体移動の索引が達成されないと、歯冠は遠心に傾斜する傾向となるでしょう。ストレートワイヤーブラケットのスロット内での二点接触は犬歯前方のワイヤーを歪めて、オーバーバイトを深くさせてしまいます(3)。

## Compensatory Actions Are Necessary

McLaughlinやBennetが推奨しているように、犬歯根が遠心移動



(3) 二点接触を伴うストレートワイヤーブラケットを使用した犬歯の索引はオーバーバイトを深くしてしまいます。

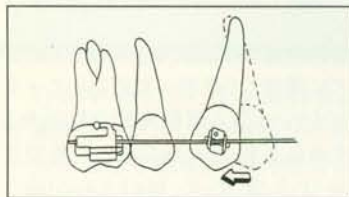
できるまで、切歯からブラケットを外すこともできるし、又はアーチワイヤーをはずすこともできます。従って、ストレートワイヤーの犬歯ブラケットから生まれる望ましくない副作用を防ぐための補償又は他の治療法が必要とされます。又は、アーチワイヤーが全部装着される前に、犬歯だけを部分的に索引してアップライトさせることもできます。これらの方法はやってやれないことはありませんが、実践的ではありませんし、治療を長引かせてしまうこともあります。

## Tip-Edge Offers Simple Solution

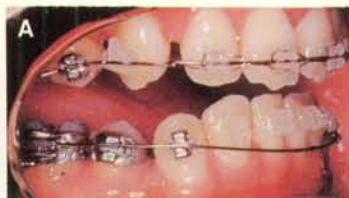レベリングとリトラクションの際に、

治療終了時点ではストレートワイヤーシステムの機能をもたらす二点接触のブラケットを、機能を発揮できる一点接触のブラケットを使用すれば、この問題は簡単に解決されます。これは、Tip-Edgeのアーチワイヤースロットのことを表しています。どんなワイヤーサイズであろうと、また治療前の犬歯の位置や索引移動に関係なく、Tip-Edgeブラケットの前方のワイヤーは咬合平面に向けて押しやられることは決してありません。これは、偶発的な咬合閉鎖や、切歯のフレアリングの問題を除去することになります(4)。

更に重要なことは、このブラケット



(4) Tip-Edgeブラケットによるレベリング及び犬歯の索引は偶発的な咬合閉鎖を回避して、ワイヤーを歪めることはありません。

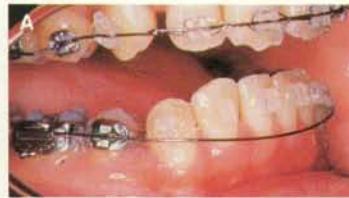

(6A-C) A) 犬歯ブラケットをTip-Edgeに代えたとバイトオープニング効果が生まれます。B) レベリングとリトラクションを首尾よく行った後、スプリングによって犬歯根がアップライトされます。C) ブラケットに指定された通りの犬歯の角度で症例が終わります。

## References

- McLaughlin RP, Bennett JC: Anchorage control during leveling and aligning with a preadjusted appliance system, J Clin Orthod 1991;25:687-696.
- Kesling PC. Dynamics of the Tip-Edge bracket. Am J Orthod Dentofac Orthop 1989;96:16-25.

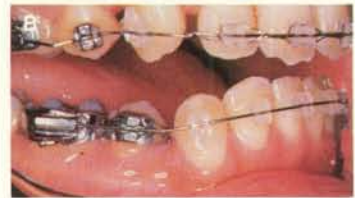はモーディファイしたストレートワイヤーブラケットであるため、全てのストレートワイヤーブラケットに適合します。最終的な犬歯の位置は、リガチャーワイヤーで結紮するよりも簡単に装着できるアップライティングスプリングによって達成されます。



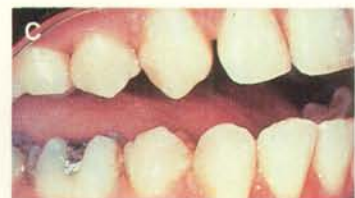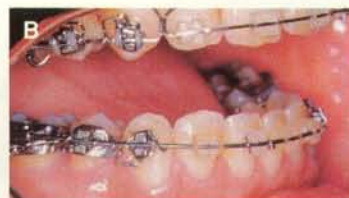(5A & B) A) 犬歯のブラケットスロットから外れるとアーチワイヤーはバイトオープニング効果を持ちます。B) 犬歯スロットに装着すると、歯冠側寄りにアーチワイヤーを歪め深いバイトになります。

(5) に示されている症例を見てください。治療数か月後になっても何故バイトが開いてこないのが明確ではありません。明らかに、ワイヤーはバイトオープニングさせていますが、部分的索引のために犬歯は遠心に傾斜されています(5A)。ワイヤーが犬歯ブラケットに装着されると、深いオーバーバイトを作って維持されます(5B)。犬歯ブラケットがTip-Edgeブラケットに交換されると

(6A)、ワイヤーはバイトオープニングの効果を生直ぐに発揮し、前歯に副作用を与えることなく、犬歯は索引されることとなります。最終的な犬歯根の位置はアップライティングスプリングによって達成され(6B)、そして良好な最終結果が獲得されます



た(6C)。Tip-Edgeブラケットは、典型的なエッジワイズの二点接触のメカニクのための治療のある大きな副作用を無くすことによって、臨床家にとっての厄介な問題を簡略化します。従って、ストレートワイヤーブラケットの不可欠な部分の一つとして、Tip-Edgeブラケットは「ストレートワイヤー」テクニックの次世代を代表するものでしょう。



# Q's and A's

Q. Tip-Edgeブラケットに代えようと考えておりますが、私の使っているブラケットは、.018"スロットです。どうしてTip-Edgeは、.022"スロットしかないのですか？ より大きいサイズのワイヤーからの強い矯正力を恐れているのですか。(TUCSON, ARIZONA)

A. いい意味できっと驚かれると思います。Tip-Edgeのアーチワイヤースロット内の.022"×.028"のアーチワイヤーから歯牙に対してもたらされる力の値は、従来の.018"のアーチワイヤースロット内の.018"×.025"のアーチワイヤーから生まれる力よりも少ない力なのです。これは、実際に歯牙移動初期にスロットのサイズが大きくなるTip-Edgeのユニークなアーチワイヤーデザインが大きく関係しています。しかし、サイド・ワインダースプリングと組み合わせると、通常のストレートワイヤーブラケットスロットよりも5°ないし6°の正確な最終的トルクコントロールをもたらしてくれます。

Q. 固定大白歯をわずかに崩出させる可能性のある2オンスのIII級ゴムの代わりに、ハイアングルの症例で上顎歯列全体を近心に移動させるためにリバースタイプのヘッドギアを使うことができますか？ (MANILA, PHILIPPINES)

A. 上顎は回転しながら前方に移動するので、リバースタイプのヘッドギアは上顎大白歯を挺出してしまうということが分かっています。弱いIII級ゴムの装着をさせることによって、上顎大白歯が崩出してしまう可能性が著しく少なくなります。

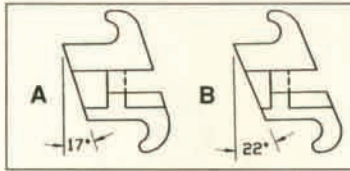
Q. 差動的歯牙移動を行う際、成長期のない患者で外科的処置を行わないで上手く治療できる最大の前後方的なディスクレパンシーはどの程度でしょうか？ (KANSAS CITY, KANSAS)

A. 第一小臼歯抜去の差動的歯牙移動の治療では、Witsの-20.0mm(III級)は、-5.0mmまで減少されると最近発表されています。同様に、上顎で第一大臼歯、第一小臼歯、下顎では第一小臼歯を抜去することによってWitsの+15.0mm(II級)は+5.0mmまで減少されます。

極端ですが、両方の症例は結果として良好な咬合と軟組織のプロファイルとなっております。一般的にWitsのディスクレパンシーのプラス又はマイナスの10.0mmは差動的歯牙移動によって外科処置を行わずに上手く治療できますし、SNとMPに対するノーマルな切歯の歯軸傾斜角の補償に依頼することができます。

# Rx III Brackets Available

最近TPオーソドンティック社は上顎中切歯及び側切歯用のRx IIIブラケットを導入いたしました。非外科的Ⅲ級治療に適する：上顎中切歯+22°及び上顎側切歯+17°のブラケットベースに高いトルク量の値が組み込まれています。上顎中切歯及び側切歯用の本来のブラケット(Tip-Edge Rx 1)はI級の骨格性ベースの咬合に適する：上顎中切歯+12°及び上顎側切歯+8°のブラケットベースに組み込まれた値でした。これらの新しいRx IIIにはディーブグループも付いており、.022"×.028"のフルサイズのアーチワイヤーでⅢ級の非外科的処置での症例をフィニッシングしようとする時に必要となります。そうすると、骨格性ベースのディスクレパンシーを埋めやすくするために"オーバー"トルクした角度に上顎切歯を維持するか、又は移動することが可能になります。



ハイトルク、Rx III上顎前歯用ブラケット。A) +17°の側切歯用 B) +22°中切歯用、点部分はディーブグループとTip-Edgeのアーチワイヤースロットの接合部を表しています。

上顎切歯に対するRx I ブラケットのトルクにしておくべきです。

もし、Ⅲ級の骨格性ディスクレパンシー(外科的処置をせずに)で下顎に角のワイヤーを使用することになると、わずかに必要な舌側歯冠傾斜をもたらすために切歯部位にわずかなサードオーダーオフセットを与える必要があるでしょう。

Rx IIIトルク量の大きいブラケットもまた、強化したルートトルクが望ましく、最終のフィニッシングのために角のワイヤーを使用することになっ

Pg.4 RX IIIにつづく

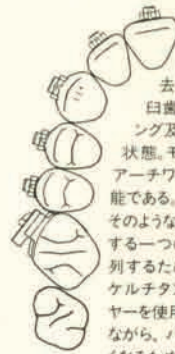# Initial Engagement of Severely Rotated Molars

大白歯が著しく捻転している場合(1)、治療開始時点で、.016"のオーソラリアンワイヤーを捻転している大白歯に装着するのは難しいだけでなく、不可能でさえあります。

心からモラーチューブへ滑りとうせるように中央でダブルにして強めに寄せます。もう一方のモラーチューブの末端でリガチャーワイヤー末端をダブルにした後に、小さいループが形成されるように開いて行きます(2)。

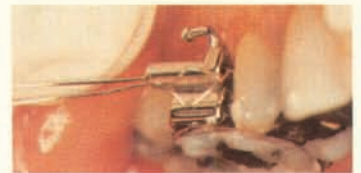アーチワイヤー末端はチューブの一方の末端部でリガチャーワイヤーの結紮によって形成されたループを通して挿入される間、もう一

Pg.4 Initialにつづく



(1) 第一大臼歯の抜去後、上顎右側第二大臼歯の近心へのドリフト状態。モラーチューブへのアーチワイヤーの装着は不可能である。そのような大臼歯の捻転を改善する一つの方法は大臼歯を排列するためにインシャルのニッケルチタン又はコアックスワイヤーを使用することです。しかしながら、バイトオープニングが遅くなるために数か月間治療を遅らせてしまうことがあります。

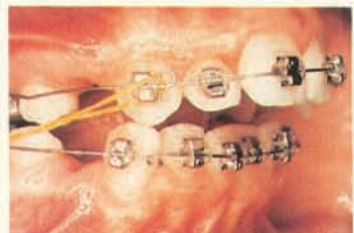
特殊なスリング・タイ(つり結紮)でバイトオープニングに影響を与えずに大臼歯捻転を改善するのも、もう一つの方法です。細い(.011")のリガチャーワイヤーが近心、又は遠



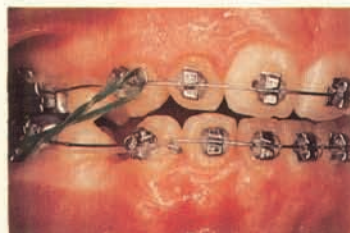
(2) 捻転している大臼歯の遠心末端からリガチャーワイヤー(.011")の末端をダブルにして通します。チューブの近心から突き出ているループはアーチワイヤー末端を受け入れるために開かれます。

# CASE REPORT

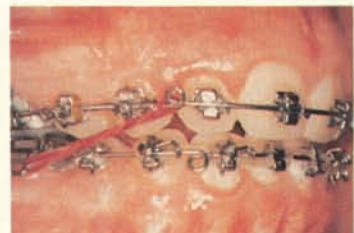著しい骨格性のⅡ級、Ⅰ類を呈する14才の女性。Witsの分析+7mm、ANB+11.5、最大のアンカレッジを必要とされる症例。SN-MP 36.5°のハイアングルと前歯のオープンバイトが、さらにこの症例を複雑化している。4本の第一小臼歯を抜去。



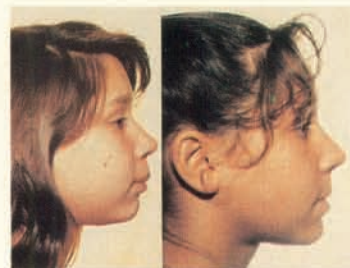上顎は強く、下顎は中程度のバイトオープニングペンドを伴う。016"のワイルドワイヤーを初期に使用。1.5オンスのⅡ級ゴム。



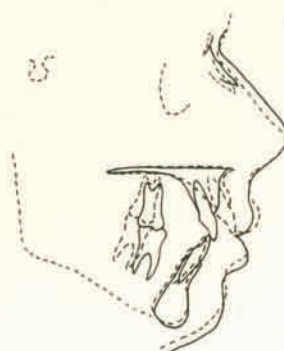
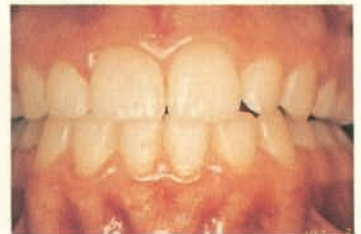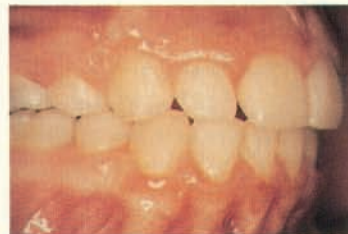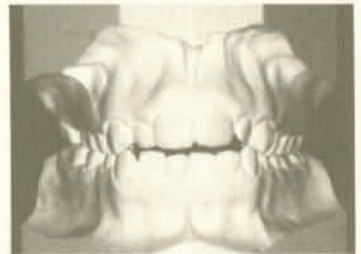
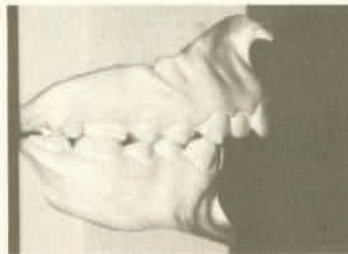アンカレッジによって減少したオーバージェットはうまく維持されている。Eリングは臼歯部のスペースを閉鎖し、サイドワインダー・スプリングは犬歯のプレーキとして使用する。



.022"のアーチワイヤーは著しい骨格性のディスクレパンシーの補償をさせる。アップライティングに30°のニッケルチタン・トルクバーとサイドワインダー・スプリングを使用。顎外固定は一切使用していない。



治療後の写真。



R.H. .... Female, 14 Years  
 Class II, Division 1  
 Extractions ..... U44, L44  
 Archwires Used ..... 4 (2U, 2L)  
 Adjustments ..... 20, Time: 30 Months  
 Retention ..... Maxillary Retainer  
 Mandibular Spring Aligner

Cephalometric Changes:

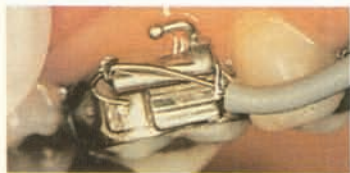	Start - Dotted	Finish-Solid
I-Apo	0 mm	+1.5 mm
Wits	+7.0 mm	+5.0 mm
SN-MP	36.5°	36.0°
ANB	11.5°	8.0°
SNB	75.5°	75.0°
SNA	87.0°	83.0°
1-SN	103.0°	95.0°

## Initial

Cont. from Pg. 3

方のチューブ末端から出てくる結紮の二本線はリガチャー結紮用ブライヤーを使ってワイヤーの回りにしっかりとツイストされます(3)。

こうすると、モーラーチューブの頬側面に対してアーチワイヤーをしっかりと引き寄せられます。ワイヤーの



(3) アーチワイヤー末端はチューブ近心にてリガチャーLoopへ通されます。結紮線二本の端はワイヤーの上に絡ませしっかりとねじります。

端はスリング・タイから滑り出すのを予防するために曲げておきます。必要とされる大白歯のローテーションはバイトオープニングと同時に始まります。通常アーチワイヤーは一回か二回の通院でモーラーチューブに装着することができるようになります。

## Rx III

Cont. from Pg. 3

ているどんな症例でも、大きいトルク量のRx IIIのブラケットが必要でしょう。

勿論、前後的骨格性ディスクレパンシーに関係のない症例の治療を

終了するために、もし、.022"のラウンドアーチワイヤーを使用する場合、上顎又は下顎のベースにトルクが組み込まれたブラケットを検討してもよいでしょう。

## Tip-Edge In Japan



1993年7月にDr. Thomas Rockeによる、三日間のTip-Edge研修会が開催されました。この研修会の対象は大学の医局員に限定したものです。26校の矯正学教室と5校の医科大学から42名の参加がありました。名古屋の愛知学院大学の宮島邦彰先生が通訳をされました。

Dr. RockeはTip-Edgeをさらに勉強しようと興味を持った140名の日本の先生方に一日セミナーも行いました。

## Tip-Edge In Scotland

Dr. Chris Keslingはスコットランドのグラスゴウで英国矯正歯科学会の協賛でTip-Edgeのアドバンスコースを行いました。

Mr. Sisiera WeerakoneとMr. John Whiteは新しい指導医の教育プログラムについて発表しました。背景にある考え方と装置の使い方の両方について触れております。アクティブなビデオでのプログラムはパーソナルコンピュータのスクリーンで写されるようになっています。



Mr. Keith PearsonとDr. Chris Keslingは、Mr. WeerakoneとMr. Whiteの新しいビデオベースのTip-Edgeの教育用プログラムのデモンストレーションを見ているところです。

## Dr.グリーンフィールド日本初講演 (ストレートワイヤー)

### 「非抜歯治療による長期安定性の確立」

過去20年間、外科的処置を一切行わない非抜歯による治療率98.5%

1994年7月3日(日) 福岡

1994年7月7日(土) 大阪

1994年7月10日(日) 東京

Raphael L. Greenfield (D.D.S., A.B.O., M.Sc.D.)

グリーンフィールド博士(ストレートワイヤー)は、予後の長期的安定性の高い非抜歯治療で極めて高い評価を受けている臨床家であり、博士の診療室においては、外科的処置を一切行わない非抜歯による治療がなんと98.5%という驚くべき割合です。

予後の長期的安定性に関する多くのテクニックや概念を分析し、その検証のために20年以上を既に費やしており、膨大な研究結果とその臨床実績に基づいた、グリーンフィールド博士の非抜歯治療法とその長期的安定性を日本で初めて一挙公開いたします。

テクニックに関わらず、これは先生方にとって絶対に見逃せないセミナーになりますので、お早めにお申込み頂くことをおすすめ致します。

★ 次のケスリング&ロッキー/オーソドンティックセンター(アメリカ・シカゴ)でのTip-Edgeコースは、1994年5月5日～7日です。(日本語通訳なし)

TP Japan Inc.

東京都荒川区東日暮里5-34-1

Phone : 03-3801-0151 FAX : 03-3801-0188

