

DR. AND MRS. PARKHOUSE AT THE HELM OF AMERICA'S CUP RACING YACHT, CANADA 2. (SEE AMERICA'S CUP PAGE 4.)



# TIP-EDGE TODAY™

Published Quarterly In The USA



DRS. TOM ROCKE, RICHARD MARX (FROM LONDON) AND CHRIS KESLING DURING A VISIT AT THE ORTHODONTIC CENTER.

SUMMER 1995

## EDGELINES

### TAMING CANINES IN SOUTH AFRICA:

犬歯にサイドワインダースプリングを作用させることによって、大白歯の関係を改善し、同時に正中のズレを改善します。Q's & A's 2 ページ。



### BRACKET POSITIONING IMPORTANT:


ブラケットに組み込まれているアンギュレーションを生かすためには、ブラケットの適切なポジショニングが重要になります。3 ページ



### TIP-EDGE HAS SOLUTION TO DIFFICULT PROBLEM:

1本のワイヤーで10本の歯を牽引し、一方、同時に固定を築くことの出来るTip-Edgeブラケットの独自の機能は、骨格性ディスクレパンシーに対するユニークな解決法です。3 ページ

### TIP-EDGE GRAPHIC



ハートレー、この子の顎と額はあなたに似ています。でも、このスマイルはいったい誰に似たのでしょうか？

## Accelerated Treatment Results Using Gentlest Forces

By Clarence E. Shelton, Jr., D.D.S.

Sheltonらによる“テクニックと臨床の考え方の変化による治療期間の短縮”と題した論文が、1994年12月の American Journal of Orthodontics and Dentofacial Orthopedicsに掲載されて以来、更なる情報を求める多くの要望が相次ぎました。ここでは、最も多く要請されたいくつかの追加情報をご紹介します。

矯正認定医により、ABOが理想とする治療が行われた症例の治療

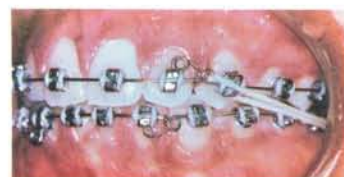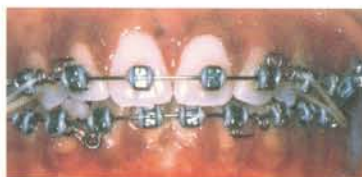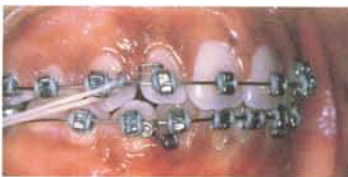### 1. Tip-Edgeブラケットのデザイン

ブラケットスロットの対角が斜めに切り取られているため、限定された自由な歯冠傾斜が可能となり、上下顎歯列間のズレの迅速な改善と、片側あたり2オンスの非常に弱いエラスチックゴムの牽引で隣接面間空隙の閉鎖が簡単に行えます。そして、プレアジャストされた水平的なTip-Edgeのスロ

た、プレアジャストされたブラケットにより、精密なフィニッシングが得られ、しかも、ブラケットスロットの斜めでないコーナーが、アップライティングスプリングの近遠心的な移動範囲を限定し、理想的な角度になったところでアップライティングが完了します。

### 2. 治療の終了目標

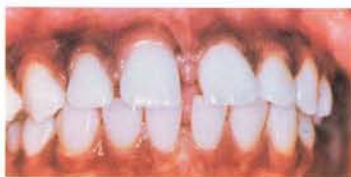治療開始時に終了までに予想さ



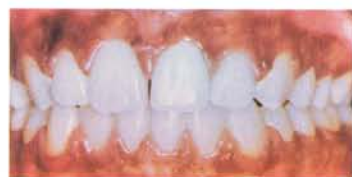Progress Photos - 7 months

期間について、臨床上の改善効果がこの研究により評価されました。すべての不正咬合はI級の成人歯列で、非抜歯で治療を行いました。ひとつめのグループ (28人の患者)

は、スタンダードなBegg法で、しかも従来の手順で治療が行われました。他のグループ (25人の患者) は、さらに治療を速めるテクニックとして、Tip-Edgeの装置で治療されました。Tip-Edgeのグループの平均治療期間が12.8ヶ月だったのに対し、Begg法での治療グループは20.9ヶ月でした。Tip-Edgeの患者において、治療結果が速められたいくつかの要因には以下の事項があります。



Pretreatment



Deband - 12 months

トにより、アーチワイヤースロットが垂直方向に向いたBegg法にはない利点が追加されております。つまり、ピンを用いるよりはゴム製リングを使用することでアーチワイヤーの着脱が容易となり、十分なサイズのパーティカルスロットを利用して、ローテーションスプリングやアップライティングスプリングのようなオーギラリーを簡単に付加できます (Begg法の装置のように、主なアーチワイヤーの保持装置としての役割を兼ねるわけではありません)。ま

れる年月について患者と話し合い、カルテの表紙に目立つように注釈を付けます。

### 3. 来院ごとの目標

来院ごとにオーバージェクトの計測値がカルテに記録されます。終了目標へのステップを保つために、最低1mmのオーバージェクトの改善が期待されます。患者に1mmがどれだけ小さい値かを定規で視覚的に示すことで、目標達成を容易に概念化します。そして、目標通りに終了したいという願望によって、エラスチックゴム装着の動機付けが自発的に行われます。目標として用いた他の計測値は、正中のズレまたは隣接面間空隙の量です。

Continued on page 2

# Accelerated Treatment Results... Continued from page 1

## 4. 徹底した来院

早く治療を終了するために不可欠な処置がすべて記述されてある診療所の使命と考え方が、来院ごとに実行に移されます。来院時間が30分またはそれ以上に及ぶことは普通で時々待時間に期待されていることが教えられました。

## 5. 口腔衛生の指導

装置装着前および装着中に、Tip-Edgeの患者は30分間、Support Structure Maintenance (SSM) を数回訪問します。これらのSSMのセッションで、アメリカ歯科疾患

予防教育協会 (AIPEDD) のもとで研究開発された「On Target」と呼ばれる口腔衛生と予防歯科 (院内およびホームケア) のシステムが患者に紹介されました。患者はどのようにして歯と歯肉との間に蓄積されたプラークが、歯肉の腫張や炎症を招き、矯正治療を遅らせることになるかを示されます。

次に、患者はショートハンドルの「On Target」のブラシを歯肉縁下部に垂直に向けて使用し、最低でも24時間ごとに1回、歯肉縁下のプラークのコロニーの解体を教えられます。それには、アルカリ性

のフッ素入歯磨剤と通常使用されるスタンダードなフロスよりも組織に優しいナチュラルワックスが付いたフロッシングテープやリボン、そして色々な歯間ブラシおよび個々の隣接歯間部の形態に適合するツースピックを用います。

将来的に発表される論文として、フィニッシングとSSMの方法論について深い検討を行うために計画されています。Albert Einstein薬科大学/Montefiore医科センターの矯正トレーニングプログラムで、我々は矯正患者向けに口腔衛生のカウンセリングプログラムを開始し、それほど遠く

い将来にいくつかの重要な研究データが得られる予定です。

\*Shelton CE, Cisneros GJ, Nelson SE, Watkins P. Decreased treatment time due to changes in technique and practice philosophy. Am J Orthod Dentofac Orthop 1994;106:654-657.

## Q's and A's

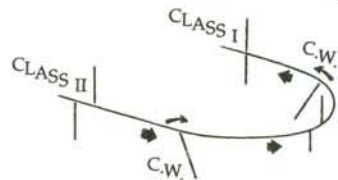
Q. 私は非抜歯で女性 (14歳) の治療を開始しようとしています。彼女は50パーセントのオーバーバイトを有しており、左側はI級、また右側はII級関係を呈しています。下顎の正中は右側にズレており、下顎右側犬歯の歯冠は遠心傾斜しています。正中線のズレを改善するために、この犬歯に治療開始時の.016"のアーチワイヤーにサイドワインダースプリングを装着して良いでしょうか？ または、.022"のアーチワイヤーが装着されるステージIIまで待つべきでしょうか？

ROOSEVELT PARK, SOUTH AFRICA

A. 治療開始時におけるサイドワインダースプリングの使用は (例えばパッシブであっても)、圧下を妨げる近遠心的偶力をもたらす、前歯のバイトオープンングを遅らせることとなります。もし、スプリングをアクティブにして使用すれば、.016"のアーチワイヤーを変形させ、不均衡な前歯の挺出をもたらすこととなります。

従って、.022"のアーチワイヤーが装着されるまで、サイドワインダースプリングを用いたアクティブな正中線の管理は遅らせた方が良いでしょう。

また、使用する際は、両側にアクティブしたサイドワインダースプリングを用いることが可能です。つまり、片側においてII級の咬合を改善しやすくするために歯冠を近心移動させ、反対側においては、II級ゴムがI級の側に牽引することに拮抗し、固定を維持しやすくするために歯冠を遠心移動させることとなります。上記のような症例では、スプリングは両側とも半時計回りのものを使用することとなります (図参照)。



Q. 私は前歯に叢生を有する非抜歯の症例を持っています。また、下顎犬歯は遠心舌側方向に捻転しています。必要となるスペースを獲得するために、プレーンアーチワイヤーにコイルスプリングを併用する方法とループ付アーチワイヤーを使用するのはどちらが良いでしょうか？

DAYTON, OHIO

A. 犬歯がすでに遠心舌側方向に捻転しているので、それらのブラケットに圧力をかける前歯部のコイルスプリングは、捻転をさらに悪化させることとなります。5つのパーティカルループ (犬歯の近心にはなく遠心に) と下顎のバックルチューブの近心に圧力をかけるストップを付けたアーチワイヤーを使用することが、これに対する最善のアプローチです。その後直ちにローテーションスプリングを犬歯に使用し、パーティカルループ間のブラケットエリアを舌側転移した歯に結紮します。このことが最も迅速にスペースを作ることとなり、捻転している犬歯を改善しながら、同時に叢生を有する前歯を排列することとなります。

Q. 私はTip-Edgeが究極のプレアジャストされたブラケットであると理解しています。しかし、時々頬舌的な大白歯のオフセットが必要と思われるのですが、これは事実でしょうか？ SAN DIEGO, CALIFORNIA

A. ステージII期間中、および.022"のラウンドワイヤーが用いられる場合はステージIII期間中にも大白歯のオフセットが通常必要です。.022" × .028"の咬合面側のチューブまたは.036"の歯頸側のチューブのいずれかより、.022"のラウンドワイヤーのサイズが頬舌的に小さいので、理想的に大白歯を回転させ、それを維持するために大白歯のオフセットが必要となります。

もし、ステージIII期間中 .0215" × .028"のアーチワイヤーが用いられる場合は、大白歯のオフセットは必要ありません。しかし、フルサイズの角ワイヤーの挿入を容易にするために、その前の.022"のラウンド・アーチワイヤーにはオフセットが必要となります。また、大白歯のオフセットの必要性は、特に第二小臼歯が小さい傾向にある場合に小臼歯のサイズに関係します。その場合、小さな第二小臼歯が頬側に移動し過ぎることを防ぐために大白歯のオフセットが必要で、もし、小さな第二小臼歯が除去され、より大きい第一小臼歯が第一大臼歯と接触するような場合は、大白歯のオフセットは必要ないでしょう。

Q. 私は咬合挙上が遅い患者を数人持っています。45°以上のより強いアンカレッジバンドを使用すべきでしょうか？ または、より強いエラスチックゴムを使うべきでしょうか？ WASHINGTON, NORTH CAROLINA

A. 咬合が迅速に (来院ごとに1mm~2mm) 挙上しないほとんどの患者は、エラスチックゴムを装着していないか、歯を食いしばっているかのいずれかです。もちろん、このことは装置に損傷がなく、適切な量のバイトオープンングバンドと適切な材質とサイズのアーチワイヤーが使用されている場合を想定してのことです。

咬合挙上が遅い状況における最悪の事態は、より強いエラスチックゴムを使用していることです。2~3オンス以上の顎間ゴムを使用してはいけません。アーチワイヤーが変形していない場合、またアーチワイヤーの前歯部がブラケットスロットより±20mm歯頸側に位置するように適切に補正されてない場合、および比較的大臼歯が遠心に固定または傾斜している場合は、明らかに患者はエラスチックゴムを装着していません。もし、大白歯が移動している場合は、患者は断続的にエラスチックゴムを装着しているか、歯を食いしばっているかのいずれかです。

咬合挙上が遅い場合の最良の改善策は、患者を教育し、動機付けを行い、そして脅かすことです。何らかの方法で、先生が1日24時間顎間ゴムを装着することの重要性を患者に認識させなければいけません。もし、そうしなければ、「装置を撤去してしまう」および「治療をしてもらえなくなる」ことを患者に告げるべきです。

# Bracket Positioning Crucial For Final Tip Angulation

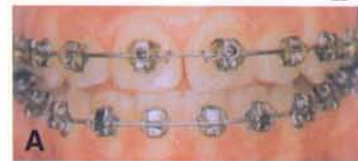

図1 A. 上顎左側中切歯をアップライトするために装着されたサイドウィンダースプリング。

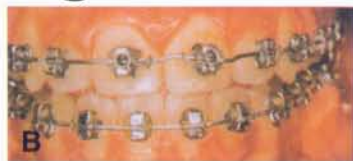

図1 B. 次の来院時、アップライティングは認められません。ブラケットが不適切に装着されています。アーチワイヤーに垂直方向の調節を加えることで、さらにアップライトさせることができます。

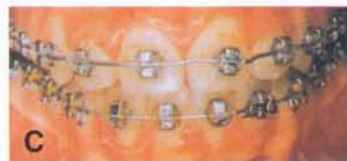

図1 C. 上顎左側中切歯のアップライティングが終了しました。

プレアジャストされたアーチワイヤースロットを有する他のブラケット同様、Tip-Edgeブラケットの適切な装着は極めて重大です。もし、ブラケットが不適当な角度で装着されるならば、歯は適切に、しかも自動的にアップライトされません。

.022" のアーチワイヤーが挿入されている上顎中切歯ブラケットに、サイドウィンダースプリングが装着されました(図1-A)。上顎左側犬歯は遠心傾斜しています。正中線の関係を維持するために、右側中切歯にスプリングを装着しました。

次の来院時には、改善された様子は認められませんでした。よく調べてみると、上顎左側中切歯上のブラケットが、歯冠長軸に対し

平行でないことが判明しました。この問題を解消するために、ブラケットを付け直す必要はありませんでした。アーチワイヤーに単に角度の調節(2つの垂直方向のベイヨネットバンド)を加え、サイドウィンダースプリングを再装着しました。Tip-Edgeのアーチワイヤースロットの対角がカットされているためアーチワイヤーは簡単に再挿入できます(図1-B)。

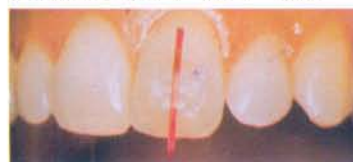

図2. 延長されているジグが正確なブラケット装着に役立ちます。

その次の来院時の良好な結果は明らかです(図1-C)。

適切な装着ができるように、特殊なジグが付いたセラマフレックスのTip-Edgeブラケットが発売されています。ブラケットスロットがとても見えにくいので、歯冠長軸に平行に装着することを、よりよく目で確認できるように、ジグは歯頸部方向に延長されています(図2)。

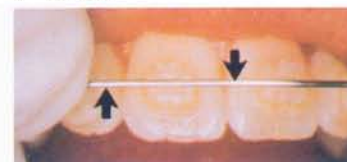


図3. ブラケットのアップライティング面に、.022" ワイヤーのストレートな部分を押し当ててことで、右側中切歯が正しく装着されていることが判ります。

適切にブラケットが装着されていることをチェックするために、ブラケットスロット内に .022" ワイヤーのストレートな部分を挿入し、ブラケットのアップライティング(トルキング)面に押し当てることができると、ワイヤーが切端に平行になっていることから、上顎右側中切歯のブラケットの装着が良好であることが判ります(図3)。

図4では、.022" のワイヤーが、左側中切歯の切端と平行になっていません。よく調べると、ブラケットが幾分傾斜(時計回りの方向に回転)していることに気づきます。ブラケット装着の正確さをチェックする方法は、メタルのTip-Edgeブラケットにも利用できます。

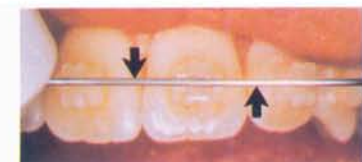
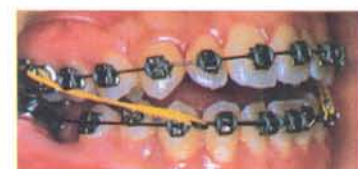

図4. ワイヤーが左側中切歯の切端と平行になっていません。ブラケットが時計回りの方向に傾斜しています。

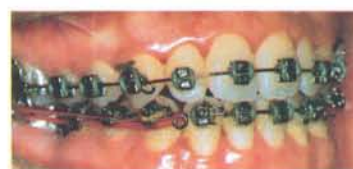## CASE REPORT

Dr. Kenya Ishihara, Osaka, Japan

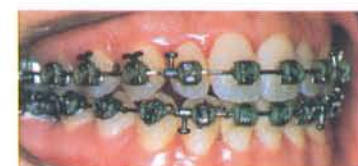-2.5mmのオーバークロウを伴う骨格性Ⅲ級で開咬の不正咬合を呈する15歳女性(Wits -10mm)。片側の臼歯部にクロスバイトがあり、上顎歯列は狭窄していた。側貌と開咬を考慮して下顎第一大臼歯を抜去した。



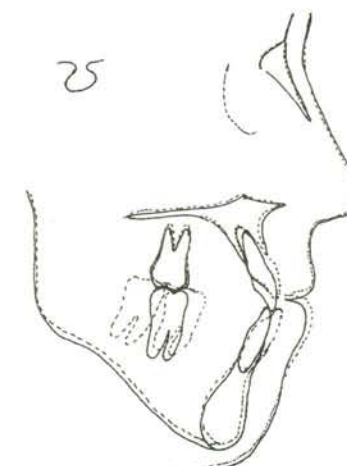
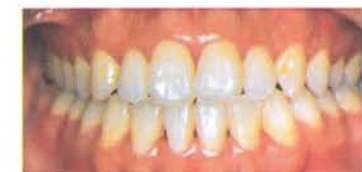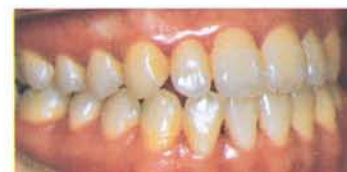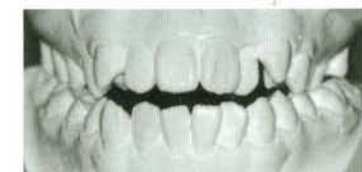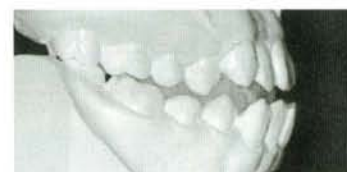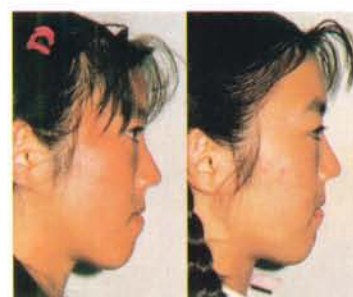上顎歯列の拡大後、下顎第一大臼歯を抜去した。弱いアンカレッジメントを付与した治療開始時の、.016" ワイルドワイヤー。弱い(1.5オンスの)Ⅲ級ゴムを使用。治療を通じて顎外力は使用しなかった。



.022"ワイヤーを使用したステージⅡ開始8カ月後、咬合が閉鎖していることに注目。サイドウィンダースプリングを装着し、前歯に抵抗ユニットを築く。強い水平的な矯正力により、残余スペースを"後方から前方へ"閉鎖した。



クリンバブルフックを装着した、.0215" × .028" の角アーチワイヤーを用いたステージⅢ終了近く。最終的な歯冠の傾斜とトルクがサイドウィンダースプリングにより達成される。third order の移動が終了した後、Tip-Edgeリングを装着した。



M.S. .... Female, 15 Years  
Class III, Open Bite  
Extractions ..... L66  
Archwires Used ..... 7 (4U, 3L)  
Adjustments ..... 17, Time: 22 Months  
Retention ..... Maxillary Retainer

Cephalometric Changes:

	Start - Dotted	Finish-Solid
1-APo	+9.0 mm	+5.0mm
Wits	-10.0 mm	-3.5 mm
SN-MP	46.0°	46.0°
ANB	-2.0°	-1.0°
SNA	71.5°	72.0°
SNB	73.5°	73.0°
1-SN	106.0°	100.0°

## Tip-Edge Seminar at Sea



第2回 TP Orthodontic, Inc. の海上セミナーが1995年1月28日から2月4日にかけて開催されました。FloridaのFort Lauderdaleを出航したCrown Princess (皇太子妃)号で遊航して、St. Maarten、St. ThomasおよびPrincess Caysに寄港しました。54名の矯正医と彼らの妻は5日間のレクチャーと社会的イベントを楽しみました。WalesのDr. Richard ParkhouseがTip-Edgeのレクチャーを行いました。

## America's Cup of Tip-Edge

海上でのTPの2回目のセミナーの期間中、その相間をみて、RichardとRachelがAmerica's Cupの12メートル級ヨット“Canada 2.”の舵を取りました。彼らは1987年にFreemantleで開催されたAmerica's Cupを制したDennis Connerの“Stans & Stripes”を打ち負かしました。

このイベントはLeeward IslandのSt. Maartenの訪問者のために行われたものです。「実際のレースの間、ヨットはプロフェッショナルが操舵していた」とRichardは謙虚に説明しています。Rachelが“winch wench”を勤めている間、彼は右舷バックステーのグラインダーの役に配置されていました。

## Tip-Edge Course in Philippines

ふたつのTip-Edge 3日間コースがフィリピンのマニラで開催されました。各コースはDr. Richard Parkhouseにより行われ、それぞれ40名以上の参加者がありました。これらのコースはフィリピンにおけるTP Orthodonticsの総代理店であるFildent Trading Companyがスポンサーになり行われました。

両コースともDr. Richard ParkhouseのストレートワイヤーとTip-Edgeテクニックに関する深い知識が認められ、大成功の内に終了しました。多くの参加者は、彼らの診療室でTip-Edgeの装置を使用し始めることに心配を覚えていました。コースの参加者のひとりであり、フィリピン大学の矯正学講座の教授であるDr. Robert I. Estaquio, DMD, MSDはTip-Edgeは間もなく大学のプログラムの中にも取り入れられるだろうと報告しました。



1995年2月、フィリピンのマニラで開催されたTip-Edgeのコースを受講したふたつの内のひとつのグループ。WalesのDr. Richard Parkhouse(中段・中央)が講師を務めました。

# TPはハズしない! 埋伏歯牽引用ツール

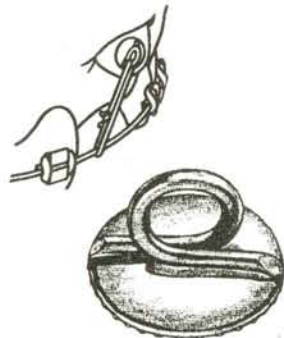## TP Traction Hook & Zing-O® String

先生方は埋伏歯の牽引にどのような方法をお取りでしょうか?

この度ご紹介いたしますTPトラクションフックは、ブラケットやリングボタンをご使用になるよりも安価で、Slip Freeジング-Oストリングと併用すると、より確実に、そして効果的な埋伏歯の牽引が行えます。

### Bondable Traction Hook

内径.050"のアイレットにSlip Freeジング-Oストリングやリガチャーワイヤーを簡単に通すことができ、埋伏歯や過度の転位歯の牽引に使用します。ボンディングベースの直径は、.014"ですが、必要に応じてトリミングができます。



224-011 Traction Hook  
Package of 10

### Slip Free Zing-O® String

Slip Freeジング-Oストリングは、内部空洞になっているため、結んだ時普通のストリングに比べて、結び目がほどけず、ズレることがありません。埋伏歯の牽引にはTPトラクションフックと併用して弱い力(.025")のサイズをお勧めします。

	Clear	Grey
Light .025" O.D.	100-241	100-243
Heavy .030" O.D.	100-242	100-244

Spool of 25 feet



**TP** FOR BEAUTIFUL AND HEALTHY SMILING GENERATIONS  
**TP Japan, Inc.**  
5-34-1 Higashi-Nippori, Arakawa-ku, Tokyo, Japan 116

**0120-500-418**  
本社 / 〒116 東京都荒川区東日暮里5-34-1  
TEL.03-3801-0151 FAX.03-3801-0188  
大阪営業所 / 〒533 大阪市東淀川区東中島1-20-19  
TEL.06-370-3311 FAX.06-370-1166

**TIP EDGE TODAY**